

## CASO CLINICO

CPRE eseguita con un duodenoscopio monouso

# RIMOZIONE DI STENT E CALCOLI IN UN PAZIENTE CON VARIAZIONE ANATOMICA RARA DEL CONDOTTO CISTICO

### Prof. Dr. med.

#### Jörg Schirra

LMU Klinikum München  
Medizinische Klinik  
und Poliklinik II Campus  
Groß-Hadern, Germania

### Prof. Dr. med.

#### Christian Lange

LMU Klinikum München  
Medizinische Klinik  
und Poliklinik II Campus  
Groß-Hadern, Germania

### Dr. med.

#### Alexander Philipp

LMU Klinikum München  
Medizinische Klinik  
und Poliklinik II Campus  
Groß-Hadern, Germania

### ANAMNESI DEL PAZIENTE

Paziente donna di 85 anni presentava coledocolitiasi, colecistolitiasi e colestasi biliare extraepatica (senza colangite). La coledocolitiasi con calcoli multipli del dotto biliare è stata diagnosticata tramite ecografia endoscopica. Durante una prima CPRE, è stato possibile rimuovere parzialmente i calcoli (pietre multiple fino a 6 mm) dopo una sfinterotomia biliare. È stato posizionato uno stent in plastica da 11,5 F e 5 cm. Parametri di colestasi normalizzati dopo la procedura.

### PROCEDURA

Tre giorni dopo la prima procedura, è stata eseguita una seconda CPRE utilizzando Ambu® aScope™ Duodeno, un duodenoscopio monouso. La navigazione verso la parte discendente del duodeno e della papilla è stata facilmente ottenuta utilizzando il duodenoscopio. È stato possibile ottenere rapidamente la cannulazione (~1 min) al primo tentativo e lo stent in plastica (11,5 F) posizionato in precedenza è stato rimosso utilizzando un'ansa.

La colangiografia ha mostrato un calcolo di 8 mm nel dotto epatico centrale destro (Figura 1).

Non erano visibili calcoli all'interno del dotto biliare comune. L'estrazione dei calcoli dal dotto epatico centrale dilatato non è riuscita con un cestello ma è riuscita con un catetere a palloncino.

La colangiografia con occlusione a palloncino con riempimento a contrasto della cistifellea ha rivelato una confluenza anomala del dotto epatico centrale destro e del dotto cistico (Figura 2).

Si tratta di una variazione anatomica rara (< 2%; vedere Choi et al., 2003).

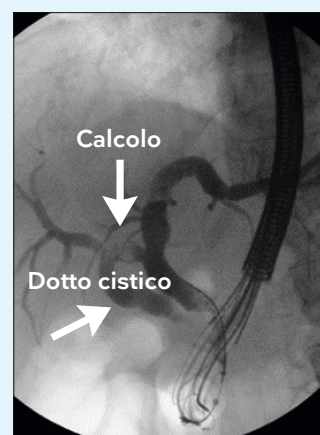


Figura 1: Fluoroscopia che mostra calcoli all'interno del dotto epatico centrale destro.

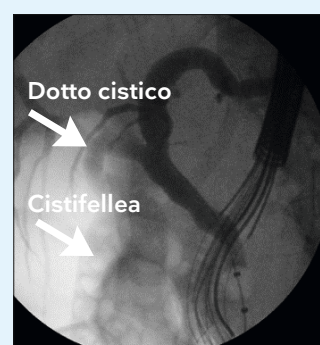


Figura 2: Fluoroscopia che mostra cistifellea e confluenza anomala del dotto epatico centrale destro e del dotto cistico.

## CASO CLINICO

CPRE eseguita con un duodenoscopio monouso

Il dotto cistico che drenava in modo anomalo conteneva altri due calcoli, ciascuno di circa 6 mm di diametro (Figura 3).

Il catetere a palloncino è stato fatto avanzare attraverso il dotto cistico nella cistifellea aiutato da filo guida, ma i tentativi di rimozione dei calcoli non sono riusciti. I calcoli sono stati quindi spinti nella cistifellea sciaccando il dotto cistico con soluzione salina.

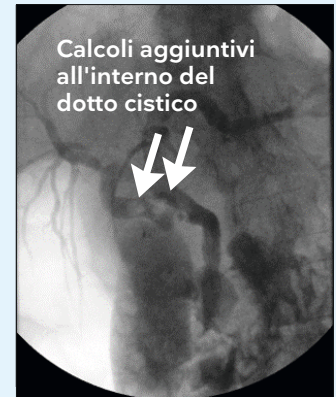

Figura 3: Fluoroscopia che mostra calcoli aggiuntivi all'interno del dotto cistico che drena in modo anomalo.

### ESITO

Indicazione per la colecistectomia a causa di un rischio molto elevato di recidiva della coledocolitiasi. Il chirurgo responsabile è stato informato della variazione anatomica (confluenza anomala del dotto epatico destro e del dotto cistico) per evitare complicanze.

### CONCLUSIONI

Gli endoscopisti devono essere consapevoli delle variazioni anatomiche dei dotti biliari intraepatici, anche se la confluenza del dotto epatico destro e del dotto cistico è rara.

In questo caso imprevisto, Ambu® aScope™ Duodeno è stato utile per l'incannulazione assistita da filo guida e la rimozione dei calcoli.

### BIBLIOGRAFIA

Choi JW, Kim TK, Kim KW, Kim AY, Kim PN, Ha HK, Lee MG. Anatomic variation in intrahepatic bile ducts: an analysis of intraoperative cholangiograms in 300 consecutive donors for living donor liver transplantation. Korean J Radiol. 2003 Apr-Jun;4(2):85-90. doi: 10.3348/kjr.2003.4.2.85. PMID: 12845303; PMCID: PMC2698075

# Ambu

Ambu S.r.l.  
Via Paracelso, 20  
20864 Agrate Brianza MB  
Tel. +39 039 6578100  
italia@ambu.com  
ambu.it